MedikCase

Система самостоятельной подготовки к аккредитации

ТОЛЬКО ДЛЯ ЛИЧНОГО ИСПОЛЬЗОВАНИЯ

Пульмонология

Высшее образование | DOCX · PDF | Задач: 1 | Вопросов: 12

Сформировано: 21.11.2026, 02:34 МСК

ВАЖНАЯ ИНФОРМАЦИЯ ПЕРЕД НАЧАЛОМ

1 Материалы предназначены для одного покупателя

Используйте файлы только для личной подготовки. Не передавайте их третьим лицам, не публикуйте, не размещайте в открытом доступе и не перепродавайте полностью или частично.

2 Источник материалов - ФМЗА

Вопросы и ситуационные задачи получены только из опубликованных материалов Методического центра аккредитации специалистов.

Официальный сайт fmza.ru ›

3 Ответы можно проверить самостоятельно

Используйте комплект при прохождении репетиционного экзамена и убедитесь, что выбранные ответы совпадают с результатом официальной системы.

Открыть репетиционный экзамен ›

4 Состав материалов может обновляться

ФМЗА может изменять формулировки, порядок и состав заданий. Перед подготовкой используйте актуальную версию комплекта и сверяйтесь с официальным источником.

Важно: MedikCase систематизирует материалы ФМЗА для самостоятельной подготовки, не изменяя смысл вопросов и ответов. Актуальность комплекта можно проверить в официальном репетиционном экзамене.

Сайт, обновления и поддержка

- **medikcase.ru**
- Telegram: @medikcase
- **support@medikcase.ru**

Сайт

Telegram

Ситуационная задача 0001

12 вопросов · Пульмонология · Высшее образование

1. УСЛОВИЕ СИТУАЦИОННОЙ ЗАДАЧИ

1.1. Ситуация

Пациент В. 72 лет, обратился к врачу-терапевту.

1.2. Жалобы

Кашель с небольшим количеством слизисто-гнойной мокроты, периодически с прожилками алой крови, одышка смешанного типа при обычной физической нагрузке, общая слабость, быстрая утомляемость

1.3. Анамнез заболевания

Пациент в течение 20 лет курил по 1 пачке сигарет в день, на фоне чего отмечал кашель по утрам с небольшим количеством слизистой мокроты. В течение последних 5 лет стал отмечать появление и постепенное нарастание одышки смешанного типа при незначительных физических нагрузках, периодическое появление кашля со слизисто-гнойной мокротой, повышенную утомляемость. Самостоятельно принимал отхаркивающие препараты со временным эффектом. В течение последнего месяца отметил появление надсадного кашля в ночное время с прожилками алой крови в мокроте, общую слабость, в связи с чем обратился к врачу

1.4. Анамнез жизни

- курит по 1 пачке сигарет в день, на протяжении 20 лет, алкоголем не злоупотребляет
- профессиональные вредности: работал военнослужащим (отмечал периодический контакт с неионизирующим излучением в течение 5 лет)
- аллергических реакций не было
- наследственность не отягощена
- перенесенные заболевания: в течение последних 2 лет трижды перенес тромбофлебит поверхностных вен нижних конечностей

1.5. Объективный статус

Состояние средней тяжести. Сознание ясное. ИМТ-27 кг/м^2. Кожные покровы обычного цвета, чистые, повышенной влажности, температура тела 36,9^0 С. Отмечается утолщение концевых фаланг пальцев кисти по типу «барабанные палочки». Периферические лимфатические узлы не увеличены. ЧДД - 22 в мин. Отмечается отставание правой половины грудной клетки в акте дыхания. Перкуторно над легкими – определяется коробочный звук, справа в верхних отделах – притупление перкуторного звука. При аускультации - дыхание жесткое, справа в верхних отделах ослабленное, рассеянные сухие свистящие и жужжащие хрипы в небольшом количестве. Пульс 84 в мин., АД 110/70 мм. рт. ст. Живот мягкий, безболезненный. Печень у края реберной дуги. Периферических отеков нет.

1. План обследования

Вопрос 1

Необходимыми для постановки диагноза лабораторными методами обследования являются

1. общий анализ мокроты
2. бактериологический анализ мокроты
3. **клинический анализ крови**
4. **биохимический анализ крови**
5. **коагулограмма**
6. **общий анализ мочи**

Правильные ответы:
3 - клинический анализ крови
4 - биохимический анализ крови
5 - коагулограмма
6 - общий анализ мочи

ОБОСНОВАНИЕ

При лабораторной диагностике рака легкого рекомендуется выполнять: развернутые клинический и биохимический анализы крови, исследование свертывающей системы крови, анализ мочи.

Чубенко В. А., Бычков М. Б., Деньгина Н. В., Кузьминов А. Е., Сакаева Д. Д., Семенова А. И. Практические рекомендации по лекарственному лечению мелкоклеточного рака легкого. Злокачественные опухоли: Практические рекомендации RUSSCO #3s2, 2020 (том 10) – 03 (1)

Лактионов К. К., Артамонова Е. В., Бредер В. В., Горбунова В. А., Моисеенко Ф. В., Реутова Е. В. и соавт. Практические рекомендации по лекарственному лечению немелкоклеточного рака легкого. Злокачественные опухоли: Практические рекомендации RUSSCO #3s2, 2020 (том 10).02 (1)

При лабораторной диагностике рака легкого рекомендуется выполнять: развернутые клинический и биохимический анализы крови, исследование свертывающей системы крови, анализ мочи.

Чубенко В. А., Бычков М. Б., Деньгина Н. В., Кузьминов А. Е., Сакаева Д. Д., Семенова А. И. Практические рекомендации по лекарственному лечению мелкоклеточного рака легкого. Злокачественные опухоли: Практические рекомендации RUSSCO #3s2, 2020 (том 10) – 03 (1)

Лактионов К. К., Артамонова Е. В., Бредер В. В., Горбунова В. А., Моисеенко Ф. В., Реутова Е. В. и соавт. Практические рекомендации по лекарственному лечению немелкоклеточного рака легкого. Злокачественные опухоли: Практические рекомендации RUSSCO #3s2, 2020 (том 10).02 (1)

При лабораторной диагностике рака легкого рекомендуется выполнять: развернутые клинический и биохимический анализы крови, исследование свертывающей системы крови, анализ мочи.

Лактионов К. К., Артамонова Е. В., Бредер В. В., Горбунова В. А., Моисеенко Ф. В., Реутова Е. В. и соавт. Практические рекомендации по лекарственному лечению немелкоклеточного рака легкого. Злокачественные опухоли: Практические рекомендации RUSSCO #3s2, 2020 (том 10).02 (1)

При лабораторной диагностике рака легкого рекомендуется выполнять: развернутые клинический и биохимический анализы крови, исследование свертывающей системы крови, анализ мочи.

Лактионов К. К., Артамонова Е. В., Бредер В. В., Горбунова В. А., Моисеенко Ф. В., Реутова Е. В. и соавт. Практические рекомендации по лекарственному лечению немелкоклеточного рака легкого. Злокачественные опухоли: Практические рекомендации RUSSCO #3s2, 2020 (том 10).02 (1)

3. Результаты лабораторных методов обследования

3.1. Клинический анализ крови

Показатель	Результат	Референсные интервалы
Гемоглобин г/л	110	130-160
Эритроциты х 10^{12}/л	3,7	3,7-4,7
Лейкоциты х10^{9} /л	8,2	4,5-10
Сегментоядерные %	65%	47-72
Палочкоядерные %	5%	1-5
Эозинофилы %	3%	0-5
Лимфоциты %	27%	18-40
Моноциты %	3%	2-9
Тромбоциты х10^{9}/л	380	180-320
СОЭ мм/ч	42	1-15

3.2. Биохимический анализ крови

Показатель	Результат	Референсные интервалы
АЛТ МЕ/л	39	0-41
АСТ МЕ/л	29	0-40
ЛДГ Ед/л	220	135-225
глюкоза ммоль/л	5,3	4,1-6,1
холестерин ммоль/л	4,1	2,9-5,2
билирубин общий мкмоль/л	18	0-21
креатинин мкмоль/л	99	62-106
мочевина ммоль/л	6,3	3-8
общий белок мг/л	68	64-83
С-реактивный белок мг/л	104	0-5

3.3. Коагулограмма

Показатель	Результат	Референсные интервалы
протромбиновый индекс %	110	80-105
фибриноген г/л	4,5	2-4
МНО	0,8	0,8-1,25
Д-димер нг/мл	900	менее 243

3.4. Общий анализ мочи

Показатель	Результат	Референсные интервалы
цвет	соломенно-желтый	от светло-желтого до янтарно-желтого
относительная плотность	1015	1010-1022
pH	5,8	5,5-7,0
белок	0	отсутствует
лейкоциты в поле зрения	2	0-5
эритроциты в поле зрения	0	0-2
цилиндры в поле зрения	0	отсутствуют
бактерии	0	отсутствуют

3.6. Общий анализ мокроты

Количество – 10 мл, цвет – желто-зеленый, характер – слизистый, лейкоциты – 30- 40 в п/зр, эритроциты – 50 в п/зр, плоский эпителий – 5, альвеолярный эпителий – единичный в п/зр.

Вопрос 2

К необходимым для постановки диагноза инструментальным методам обследования относят

1. сцинтиграфию легких
2. **компьютерную томографию органов грудной клетки с контрастированием**
3. **фибробронхоскопию с биопсией и гистологическим исследованием**
4. бодиплетизмографию
5. МРТ органов грудной клетки
6. **рентгенографию органов грудной клетки**

Правильные ответы:
2 - компьютерную томографию органов грудной клетки с контрастированием
3 - фибробронхоскопию с биопсией и гистологическим исследованием
6 - рентгенографию органов грудной клетки

ОБОСНОВАНИЕ

Метод КТ является основным в первичной диагностике местной распространенности опухолевого процесса в грудной клетке

Чубенко В. А., Бычков М. Б., Деньгина Н. В., Кузьминов А. Е., Сакаева Д. Д., Семенова А. И. Практические рекомендации по лекарственному лечению мелкоклеточного рака легкого. Злокачественные опухоли: Практические рекомендации RUSSCO #3s2, 2020 (том 10) – 03 (1)

Лактионов К. К., Артамонова Е. В., Бредер В. В., Горбунова В. А., Моисеенко Ф. В., Реутова Е. В. и соавт. Практические рекомендации по лекарственному лечению немелкоклеточного рака легкого. Злокачественные опухоли: Практические рекомендации RUSSCO #3s2, 2020 (том 10).02 (1)

Бронхологическое исследование с биопсией и гистологическим исследованием относят к основным и обязательным методам диагностики рака легкого

Чубенко В. А., Бычков М. Б., Деньгина Н. В., Кузьминов А. Е., Сакаева Д. Д., Семенова А. И. Практические рекомендации по лекарственному лечению мелкоклеточного рака легкого. Злокачественные опухоли: Практические рекомендации RUSSCO #3s2, 2020 (том 10) – 03 (1)

Лактионов К. К., Артамонова Е. В., Бредер В. В., Горбунова В. А., Моисеенко Ф. В., Реутова Е. В. и соавт. Практические рекомендации по лекарственному лечению немелкоклеточного рака легкого. Злокачественные опухоли: Практические рекомендации RUSSCO #3s2, 2020 (том 10).02 (1)

Решающее значение в рентгенологической диагностике центрального рака легкого имеют проявления стеноза бронха (сегментарного или долевого): экспираторная эмфизема, гиповентиляция, ателектаз, отчетливо видимые на обзорных рентгенограммах в прямой и боковой проекциях.

Чубенко В. А., Бычков М. Б., Деньгина Н. В., Кузьминов А. Е., Сакаева Д. Д., Семенова А. И. Практические рекомендации по лекарственному лечению мелкоклеточного рака легкого. Злокачественные опухоли: Практические рекомендации RUSSCO #3s2, 2020 (том 10) – 03 (1)

Лактионов К. К., Артамонова Е. В., Бредер В. В., Горбунова В. А., Моисеенко Ф. В., Реутова Е. В. и соавт. Практические рекомендации по лекарственному лечению немелкоклеточного рака легкого. Злокачественные опухоли: Практические рекомендации RUSSCO #3s2, 2020 (том 10).02 (1)

5. Результаты инструментальных методов обследования

5.1. Рентгенография органов грудной клетки

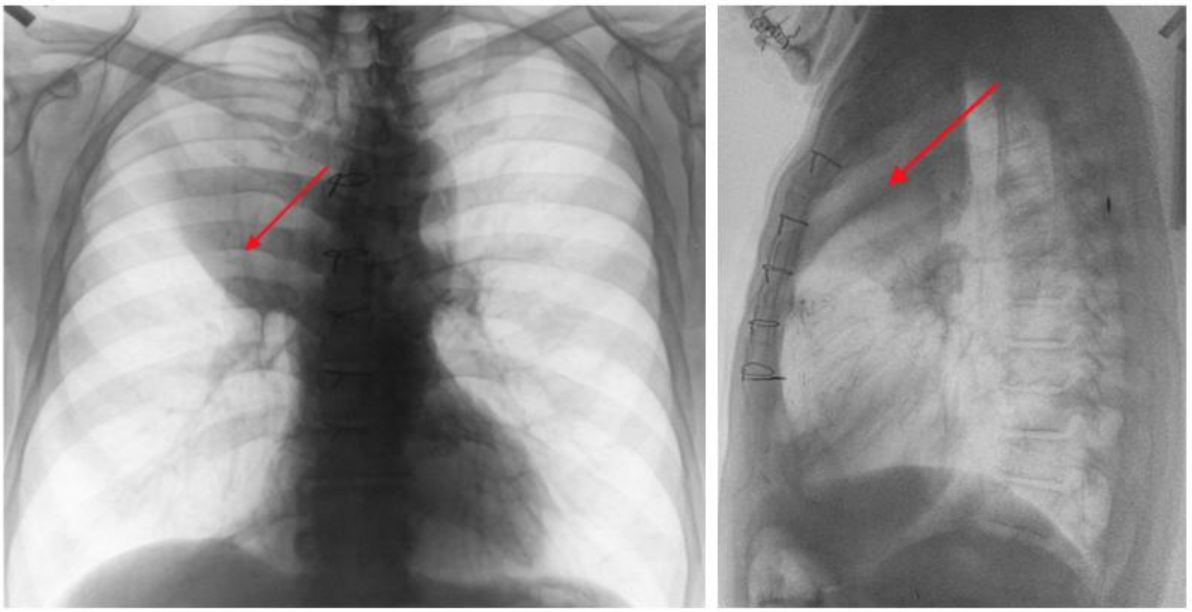

Рентгенография органов грудной клетки

Определяется ателектаз переднего сегмента верхней доли правого легкого

5.2. Компьютерная томография органов грудной клетки с контрастированием

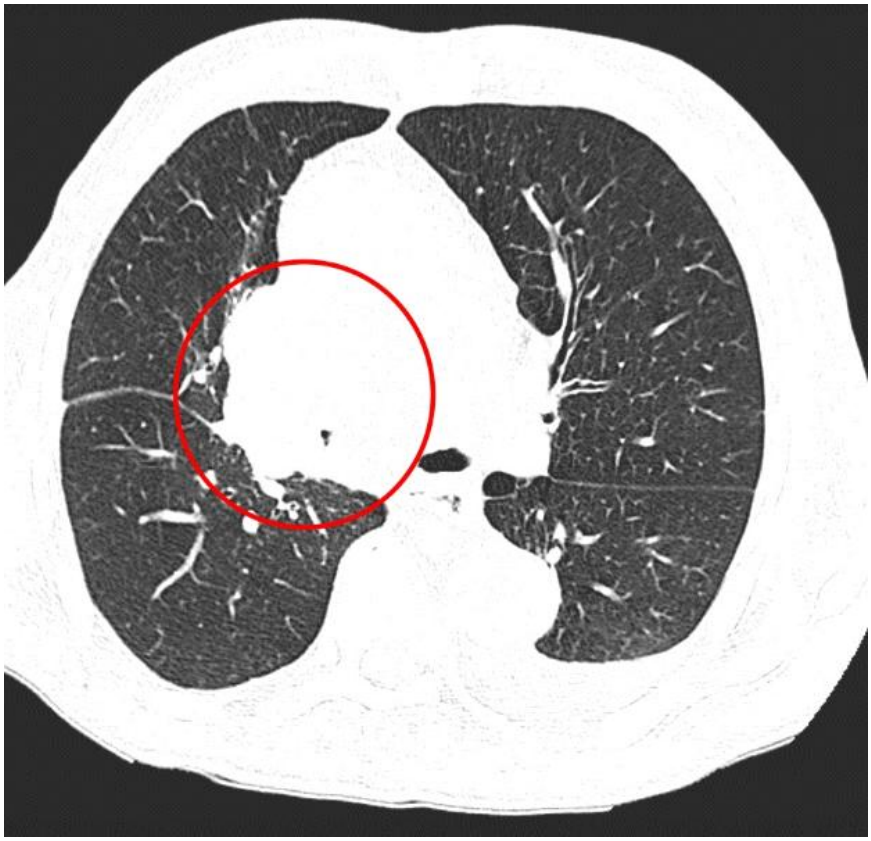

Компьютерная томография органов грудной клетки с контрастированием

teleradiologia.ru

Отсутствует визуализация просвета правого верхнедолевого бронха, определяется ателектаз верхней доли и опухолевое образование, которое является причиной ателектаза

5.3. Фибробронхоскопия с биопсией и гистологическим исследованием



Фибробронхоскопия с биопсией и гистологическим исследованием

Определяется опухоль в правом верхнедолевом бронхе, частично суживающая просвет, с распространением на сегментарный бронх с полной его обструкцией

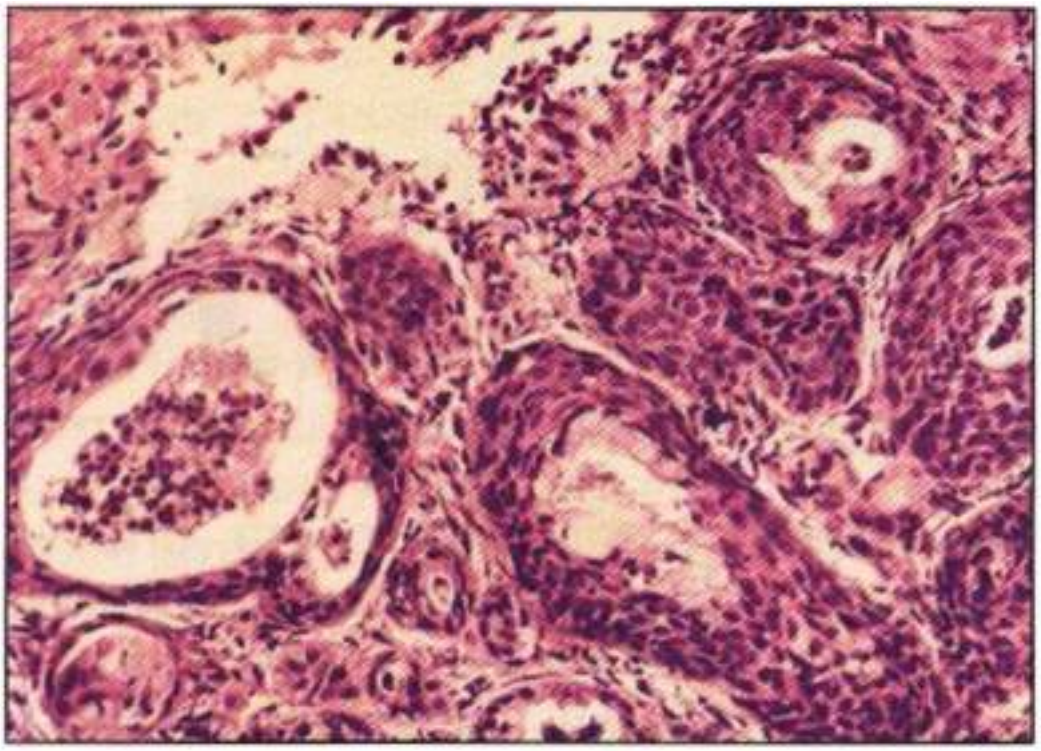

Фибробронхоскопия с биопсией и гистологическим исследованием

med-books.info

При гистологическом исследовании – картина плоскоклеточного умеренно-дифференцированного рака

5.6. Бодиплетизмография

Определяются умеренные вентиляционные нарушения по обструктивному типу и увеличение бронхиального сопротивления

Вопрос 3

С целью выявления регионарных и отдаленных метастазов при раке легкого, помимо выполнения УЗИ шейных, надключичных лимфатических узлов и органов брюшной полости, пациенту целесообразно выполнить

1. трансторакальную чрескожную биопсию легкого
2. МРТ органов грудной клетки
3. **остеосцинтиграфию костей скелета**
4. спирографию

Правильный ответ:
3 - остеосцинтиграфию костей скелета

ОБОСНОВАНИЕ

С целью выявления регионарных и отдаленных метастазов, применяются дополнительные методы диагностики: УЗИ печени, надпочечников, забрюшинного пространства, шейно-надключичных зон, радионуклидное исследование костей скелета.

Чубенко В. А., Бычков М. Б., Деньгина Н. В., Кузьминов А. Е., Сакаева Д. Д., Семенова А. И. Практические рекомендации по лекарственному лечению мелкоклеточного рака легкого. Злокачественные опухоли: Практические рекомендации RUSSCO #3s2, 2020 (том 10) – 03 (1)

Лактионов К. К., Артамонова Е. В., Бредер В. В., Горбунова В. А., Моисеенко Ф. В., Реутова Е. В. и соавт. Практические рекомендации по лекарственному лечению немелкоклеточного рака легкого. Злокачественные опухоли: Практические рекомендации RUSSCO #3s2, 2020 (том 10).02 (1)

7. Результаты

7.1. Остеосцинтиграфия костей скелета

Отмечается равномерное распределение РФП (Tc99m), очагов повышенной гиперфиксации не выявлено.

Шейные и надключичные лимфатические узлы не увеличены

Печень в размерах не увеличена, контуры ровные, структура однородная, воротная вена 11 мм, холедох не расширен. Поджелудочная железа повышенной эхогенности, диффузно неоднородная. Почки и надпочечники – без особенностей. Забрюшинные лимфатические узлы не увеличены.

2. Диагноз

Вопрос 4

Учитывая данные анамнеза, объективных, лабораторных и инструментальных методов обследования больному можно установить диагноз

1. Периферический плоскоклеточный умеренно-дифференцированный рак верхнедолевого бронха правого легкого T2 N0 M0. Осложнение: ателектаз переднего сегмента верхней доли правого легкого. Нормохромная анемия легкой степени
2. Мелкоклеточный рак верхней доли правого легкого. Осложнение: ателектаз переднего сегмента верхней доли правого легкого. Нормохромная анемия легкой степени
3. **Центральный плоскоклеточный умеренно-дифференцированный рак верхнедолевого бронха правого легкого T2 N0 M0. Осложнение: ателектаз переднего сегмента верхней доли правого легкого. Нормохромная анемия легкой степени**
4. Центральный плоскоклеточный умеренно-дифференцированный рак верхнедолевого бронха правого легкого T4 NX MX. Осложнение: ателектаз переднего сегмента верхней доли правого легкого. Нормохромная анемия легкой степени

Правильный ответ:
3 - Центральный плоскоклеточный умеренно-дифференцированный рак верхнедолевого бронха правого легкого T2 N0 M0. Осложнение: ателектаз переднего сегмента верхней доли правого легкого. Нормохромная анемия легкой степени

ОБОСНОВАНИЕ

Постепенное начало заболевание с прогрессированием бронхитического, бронхообструктивного синдромов, присоединением кровохарканья, анемии; физикальные признаки (признаки ателектаза верхней доли правого легкого и синдром бронхиальной обструкции); данные рентгенографии органов грудной клетки, компьютерной томографии, фибробронхоскопии (признаки центрального рака верхней доли правого легкого); результаты биопсии, подтверждающие наличие плоскоклеточного умеренно-дифференцированного рака верхне-долевого бронха

Пульмонология. Национальное руководство. Краткое издание / под ред. А. Г. Чучалина. - М. : ГЭОТАР-Медиа, 2020. - 768 с. - ISBN 978-5-9704-5323-0 (1)

9. Диагноз

9.1. Центральный плоскоклеточный умеренно-дифференцированный рак верхнедолевого бронха правого легкого T2 N0 M0. Осложнение: ателектаз переднего сегмента верхней доли правого легкого. Нормохромная анемия легкой степени

9.3. Периферический плоскоклеточный умеренно-дифференцированный рак верхнедолевого бронха правого легкого T2 N0 M0. Осложнение: ателектаз переднего сегмента верхней доли правого легкого. Нормохромная анемия легкой степени

Вопрос 5

Для центрального рака легких II стадии (T2), согласно современной классификации TNM, характерно

1. поражение главного бронха (опухоль размером более 7 см или непосредственно распространяющаяся на грудную стенку, диафрагму, перикард), с развитием ателектаза всего легкого
2. опухоль главного любого размера с наличием отдаленных метастазов
3. **поражение главного бронха (опухоль размером 3-5 см), сопровождающееся ателектазом или пневмонитом**
4. поражение сегментарного, долевого бронха (опухоль размером не более 3 см) без ателектаза

Правильный ответ:
3 - поражение главного бронха (опухоль размером 3-5 см), сопровождающееся ателектазом или пневмонитом

ОБОСНОВАНИЕ

T2 — периферическая опухоль более 3 см, но не более 7 см, или прорастающая в висцеральную плевру, а также центральный рак с поражением главного бронха дистальнее 2 см от киля бифуркации трахеи (carina trachealis), сопровождающийся ателектазом или пневмонитом, но не всего легкого

- T2a — опухоль более 3 см, но не более 5 см;
- T2b — опухоль более 5 см, но не более 7 см

Клинические рекомендации Министерства здравоохранения Российской Федерации. Злокачественное новообразование бронхов и легкого. 2020 г. (1)

Вопрос 6

Наиболее ранними симптомами центрального рака легкого являются

1. немотивированное похудание и субфебрилитет
2. **кашель и кровохарканье**
3. боль в грудной клетке и одышка
4. боль в грудной клетке и кровохарканье

Правильный ответ:
2 - кашель и кровохарканье

ОБОСНОВАНИЕ

При центральном раке легкого в самом начале развития опухоли у 80-90% больных рефлекторно возникает кашель и у 50% пациентов - кровохарканье

Клинические рекомендации Министерства здравоохранения Российской Федерации. Злокачественное новообразование бронхов и легкого. 2020 г. (1)

Респираторная медицина : руководство : в 3 т. / под ред. А. Г. Чучалина. — 2-е изд., перераб. и доп. — М. : Литтерра, 2017. — Т. 2. С.219-242. (1)

Вопрос 7

Центральный рак легкого характеризуется поражением главного, промежуточного, сегментарного, а также

1. **долевого бронха**
2. альвеол
3. дольковых бронхов
4. терминальных бронхиол

Правильный ответ:
1 - долевого бронха

ОБОСНОВАНИЕ

Центральный рак легкого характеризуется поражением главного, промежуточного, сегментарного, а также долевого бронха

Клинические рекомендации Министерства здравоохранения Российской Федерации. Злокачественное новообразование бронхов и легкого. 2020 г. (1)

3. Лечение

Вопрос 8

При лечении больных немелкоклеточным раком легкого II а стадии эффективными считают

1. хирургический метод и химиотерапию
2. только хирургический метод
3. хирургический метод и лучевую терапию
4. **хирургический метод, лучевую терапию, полихимиотерапию**

Правильный ответ:
4 - хирургический метод, лучевую терапию, полихимиотерапию

ОБОСНОВАНИЕ

Для лечения больных немелкоклеточным раком применяют хирур-гический метод, лучевую терапию и полихимиотерапию

Лактионов К. К., Артамонова Е. В., Бредер В. В., Горбунова В. А., Моисеенко Ф. В., Реутова Е. В. и соавт. Практические рекомендации по лекарственному лечению немелкоклеточного рака легкого. Злокачественные опухоли: Практические рекомендации RUSSCO #3s2, 2020 (том 10).02 (1)

Вопрос 9

При ранней форме центрального немелкоклеточного рака легкого (T1N0M0) основным методом лечения, при отсутствии функциональных противопоказаний является

1. **хирургический (лобэктомия с медиастинальной лимфаденэктомией)**
2. только полихимиотерапия
3. хирургический (лобэктомия без медиастинальной лимфаденэктомии)
4. только лучевая терапия

Правильный ответ:
1 - хирургический (лобэктомия с медиастинальной лимфаденэктомией)

ОБОСНОВАНИЕ

Стандартный объем операции включает анатомическую резекцию легкого (лобэктомию, билобэктомию) с ипсилатеральной медиастинальной лимфодиссекцией

Клинические рекомендации Министерства здравоохранения Российской Федерации. Злокачественное новообразование бронхов и легкого. 2020 г. (1)

Вопрос 10

Функциональными противопоказаниями к хирургическому лечению рака легкого являются сердечная недостаточность II-III степени, выраженные печеночная или почечная недостаточность, а также декомпенсация дыхания и снижение показателей внешнего дыхания менее ____ % должных величин

1. 70
2. 50
3. 60
4. **40**

Правильный ответ:
4 - 40

ОБОСНОВАНИЕ

Функциональными противопоказаниями к хирургическому лечению рака легкого являются сердечная недостаточность II-III степени, вы-раженные печеночная или почечная недостаточность, декомпенсация дыхания и снижение показателей внешнего дыхания менее 40% должных величин.

Пульмонология. Национальное руководство. Краткое издание / под ред. А. Г. Чучалина. - М. : ГЭОТАР-Медиа, 2020. - 768 с. - ISBN 978-5-9704-5323-0 (1)

4. Вариатив

Вопрос 11

К паранеопластическим синдромам рака легкого помимо ревматоидоподобных состояний и рецидивирующих тромбофлебитов относится

1. **гиперпродукция гормонов (АКТГ, ПТГ, эстрогенов, серотонина)**
2. облитерирующий атеросклероз сосудов нижних конечностей
3. гиперпродукция гормонов (катехоламинов, андрогенов, ТТГ, мелатонина)
4. рецидивирующий подагрический артрит

Правильный ответ:
1 - гиперпродукция гормонов (АКТГ, ПТГ, эстрогенов, серотонина)

ОБОСНОВАНИЕ

У 10% пациентов с раком легкого обнаруживаются паранеопластические синдромы, связанные с гиперпродукцией гормонов (синдром секреции АКТГ, АДГ, ПТГ, эстрогенов, серотонина)

Пульмонология. Национальное руководство. Краткое издание / под ред. А. Г. Чучалина. - М. : ГЭОТАР-Медиа, 2020. - 768 с. - ISBN 978-5-9704-5323-0 (1)

Вопрос 12

Медленнее всего развивается и имеет более благоприятный прогноз новообразование легкого типа _____ рак

1. недифференцированный мелкоклеточный
2. бронхиолоальвеолярный
3. недифференцированный крупноклеточный
4. **дифференцированный плоскоклеточный**

Правильный ответ:
4 - дифференцированный плоскоклеточный

ОБОСНОВАНИЕ

Медленнее всего развивается дифференцированный плоскоклеточный или железистый рак, быстрее — недифференцированный (мелкоклеточный, крупноклеточный). Недифференцированные формы рака легкого характеризуются бурным развитием, быстрым и обильным лимфогенным, а также ранним гематогенным метастазированием.

Респираторная медицина: руководство: в 3 т. / под ред. А. Г. Чучалина. — 2-е изд., перераб. и доп. — М.: Литтерра, 2017. — Т. 2. — 544 с.: ил. ISBN 978-5-4235-0263-8 (т. 2) (1)